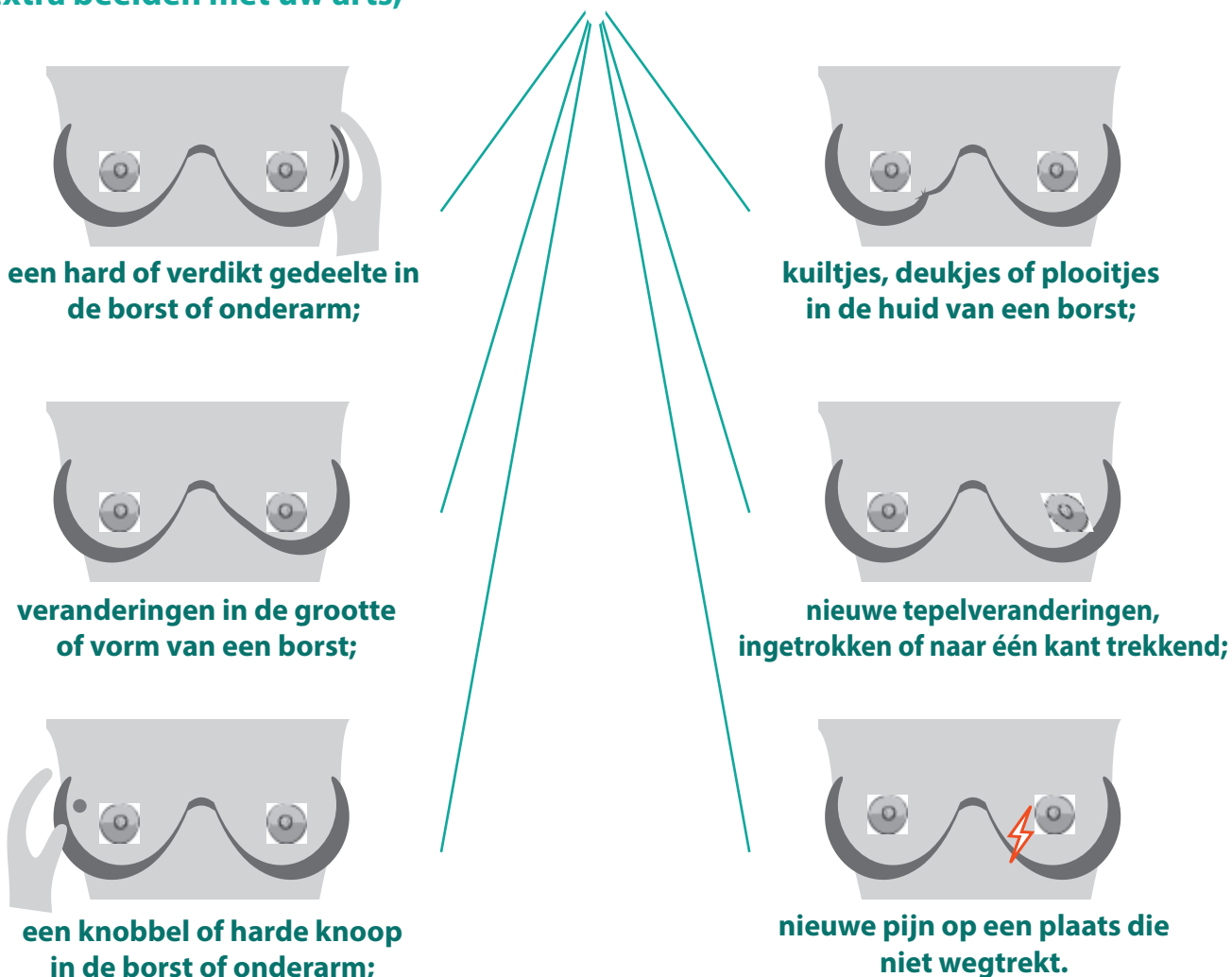


TEKENEN VAN INVASIEF LOBULAIR CARCINOOM (ILC)

Lobulaire borstkanker is het op één na meest cellulaire type borstkanker. ILC vormt mogelijk geen knobbel, kan moeilijker te voelen zijn bij zelfonderzoek en is moeilijker te zien op een mammogram.

Meld veranderingen in uw borst bij uw zorgverlener. Als u een van de volgende ervaart: veranderingen, maar een mammogram is negatief. Bespreek het maken van extra beelden met uw arts;



Andere veranderingen om te melden: warmte of roodheid, zweertjes of veranderingen in de huid, afscheiding uit de tepel. In de meeste gevallen zijn deze veranderingen GEEN borstkanker. Het kan zijn dat er geen fysieke tekenen van ILC zijn.

INFORMATIE OVER LOBULAIRE BORSTKANKER:

<https://lobularbreastcancer.org>

 @LobularBCA

 Lobularbreastcanceralliance

