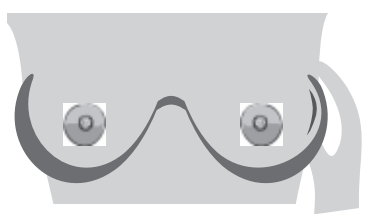


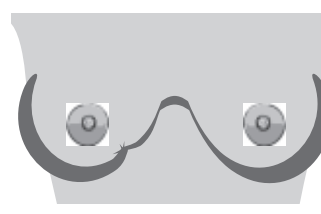
# MGA SENYALES NG LOBULAR NA KANSER SA SUSO (LOBULAR BREAST CANCER) (ILC)

Ang lobular na kanser sa suso ang pangalawang pinakakaraniwang cellular na uri ng kanser sa suso. Maaaring hindi bumuo ng bukol ang ILC, mas mahirap makapa sa pagsusuri sa sariling suso at mas mahirap makita sa mammogram.

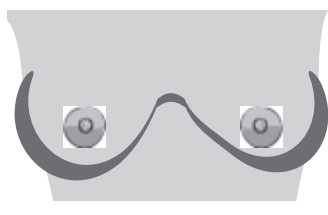
Ireport ang mga pagbabago sa suso mo sa iyong tagapaglaan ng pangangalagang pangkalusugan. Kung mayroon kang alinman sa mga pagbabagong ito ngunit negatibo ang mammogram, pag-usapan ang karagdagang imaging sa iyong doktor.



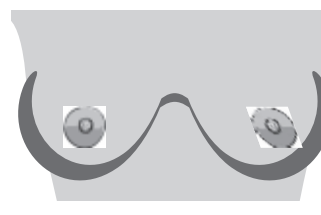
**Matigas o makapal na bahagi sa loob ng suso o kilikili**



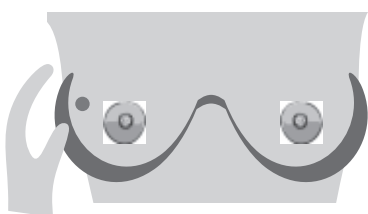
**Pagkakaroon ng biloy, uka o pagkulubot ng balat ng suso**



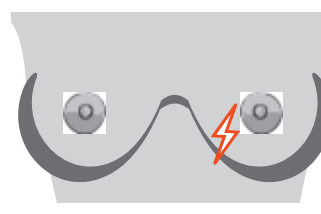
**Pagbabago sa laki o hugis ng suso**



**Mga Bagong Pagbabago sa Utong-baligtad o nakatabingi**



**Bukol o matigas na bukol sa loob ng suso o sa ilalim ng kilikili**



**Bagong kirot sa isang lugar na hindi nawawala**

**Iba pang pagbabago na dapat ireport:** init o pamumula, mga sugat o pagbabago sa balat, paglabas ng likido mula sa utong. Sa karamihan ng mga kaso, ang mga pagbabagong ito ay **HINDI** kanser sa suso. Maaaring walang pisikal na senyales ng ILC.

## MATUTO PA TUNGKOL SA LOBULAR NA KANSER SA SUSO:

<https://lobularbreastcancer.org>

 @LobularBCA

 Lobularbreastcanceralliance



Lobular  
Breast  
Cancer  
Alliance