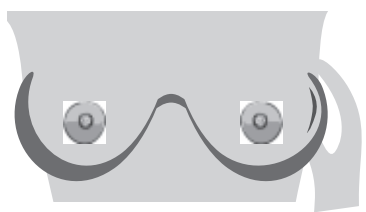


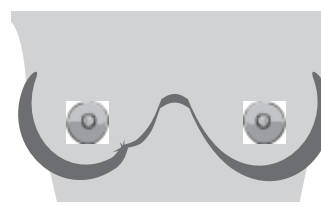
ПРИЗНАКИ ДОЛЬКОВОГО РАКА МОЛОЧНОЙ ЖЕЛЕЗЫ (ILC)

ILC является вторым наиболее распространенным гистологическим типом диагностируемого рака молочной железы. ILC может не формировать объемных образований, и этот вид рака сложнее обнаружить посредством самообследования молочных желез и с помощью маммографии.

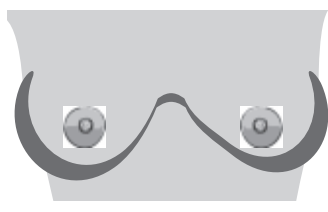
Сообщайте врачу об изменениях в молочных железах. Если вы обнаружите любые из этих изменений, но при этом маммограмма ничего не показывает, обсудите с врачом возможность проведения дополнительных визуализационных исследований.



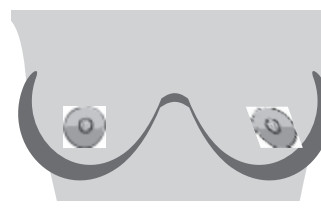
Затвердение или уплотнение в молочной железе или в подмышечной впадине



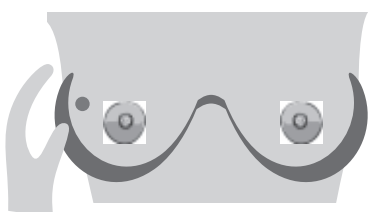
Появление ямочек, вмятин или складок на коже молочной железы



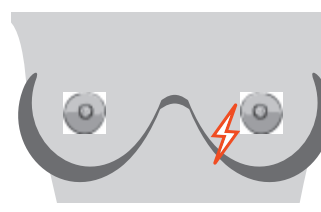
Изменение размера или формы молочной железы



Новые изменения соска — втяжение или стягивание на одну сторону



Шишечка или твердый узелок в молочной железе или в подмышечной впадине



Новая боль в одной точке, которая не проходит

Другие изменения, о которых следует сообщить: нагревание или покраснение, боли или изменения внешнего вида кожи, выделения из соска.

В большинстве случаев эти изменения НЕ свидетельствуют о развитии рака молочной железы. ILC может не иметь физических признаков.

ИНФОРМАЦИЯ О ДОЛЬКОВОМ РАКЕ МОЛОЧНОЙ ЖЕЛЕЗЫ:

<https://lobularbreastcancer.org>

 @LobularBCA

 Lobularbreastcanceralliance



Lobular
Breast
Cancer
Alliance