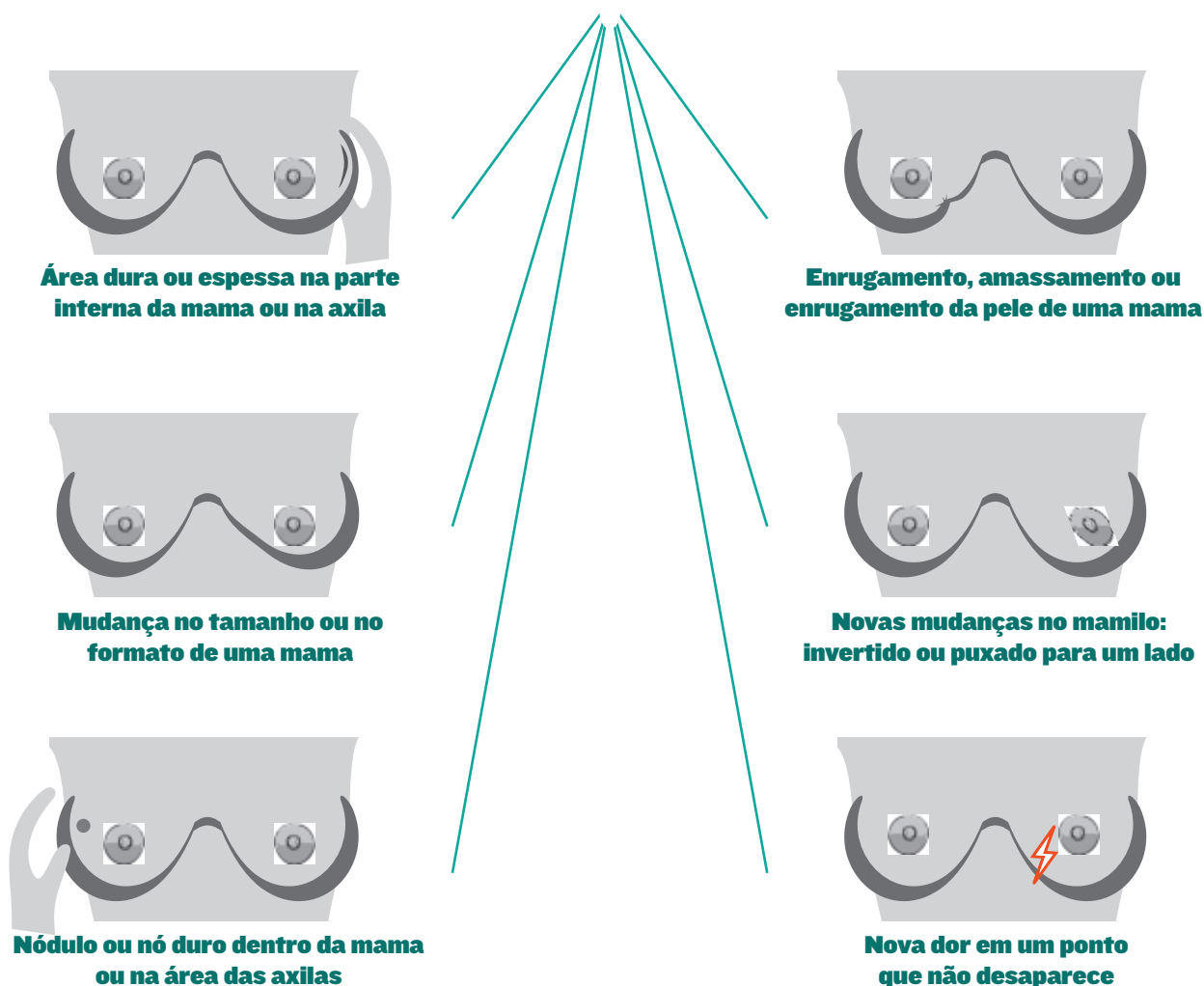


SINAIS DE CÂNCER DE MAMA LOBULAR INVASIVO (CLI)

O câncer de mama lobular é o segundo tipo celular mais comum de câncer de mama. O CLI pode não formar um nódulo, pode ser mais difícil de sentir no autoexame da mama e mais difícil de ver em uma mamografia.

Comunique as alterações em sua mama ao seu médico. Se você tiver algum desses alterações, mas a mamografia for negativa, converse com seu médico sobre exames de imagem adicionais.



Outras alterações a serem relatadas: calor ou vermelhidão, feridas ou alterações na pele, secreção nos mamilos. Na maioria dos casos, essas alterações NÃO são câncer de mama. Pode não haver sinais físicos de CLI.

PERGUNTAS SOBRE A PATOLOGIA DO CÂNCER DE MAMA LOBULAR

<https://lobularbreastcancer.org>

 @LobularBCA

 Lobularbreastcanceralliance

