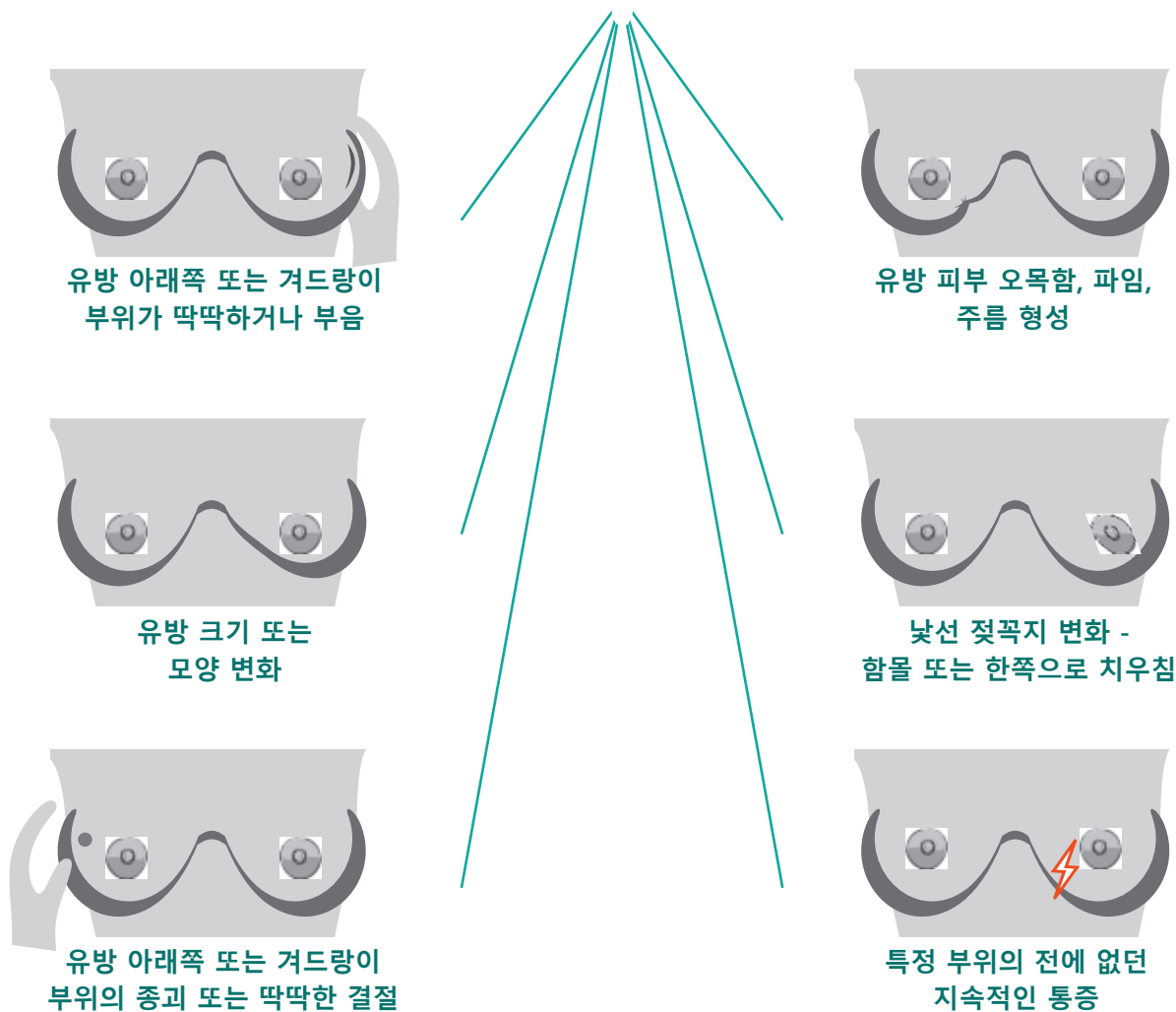


침윤성 소엽 유방암 (INVASIVE LOBULAR BREAST CANCER: ILC) 증상

소엽 유방암은 두 번째로 흔한 세포형 유방암입니다. ILC는 종괴가 형성되지 않을 수 있어 유방 자가 검진 및 유방조영술로 발견하기 어려운 측면이 있습니다.

유방의 변화를 의료진에게 보고하세요. 다음의 변화를 겪었지만, 유방조영술 결과는 음성으로 나올 경우에는 의사와 추가 촬영을 상의하세요.



보고해야 할 기타 변화: 따뜻함 또는 붉음, 통증 또는 피부 변화, 유두 분비.
대부분의 경우, 이러한 변화는 유방암이 아닙니다. ILC는 신체 증상이 없을 수 있습니다.

전이성 소엽 유방암에 대해 알아보기:

<https://lobularbreastcancer.org>

@LobularBCA

Lobularbreastcanceralliance

