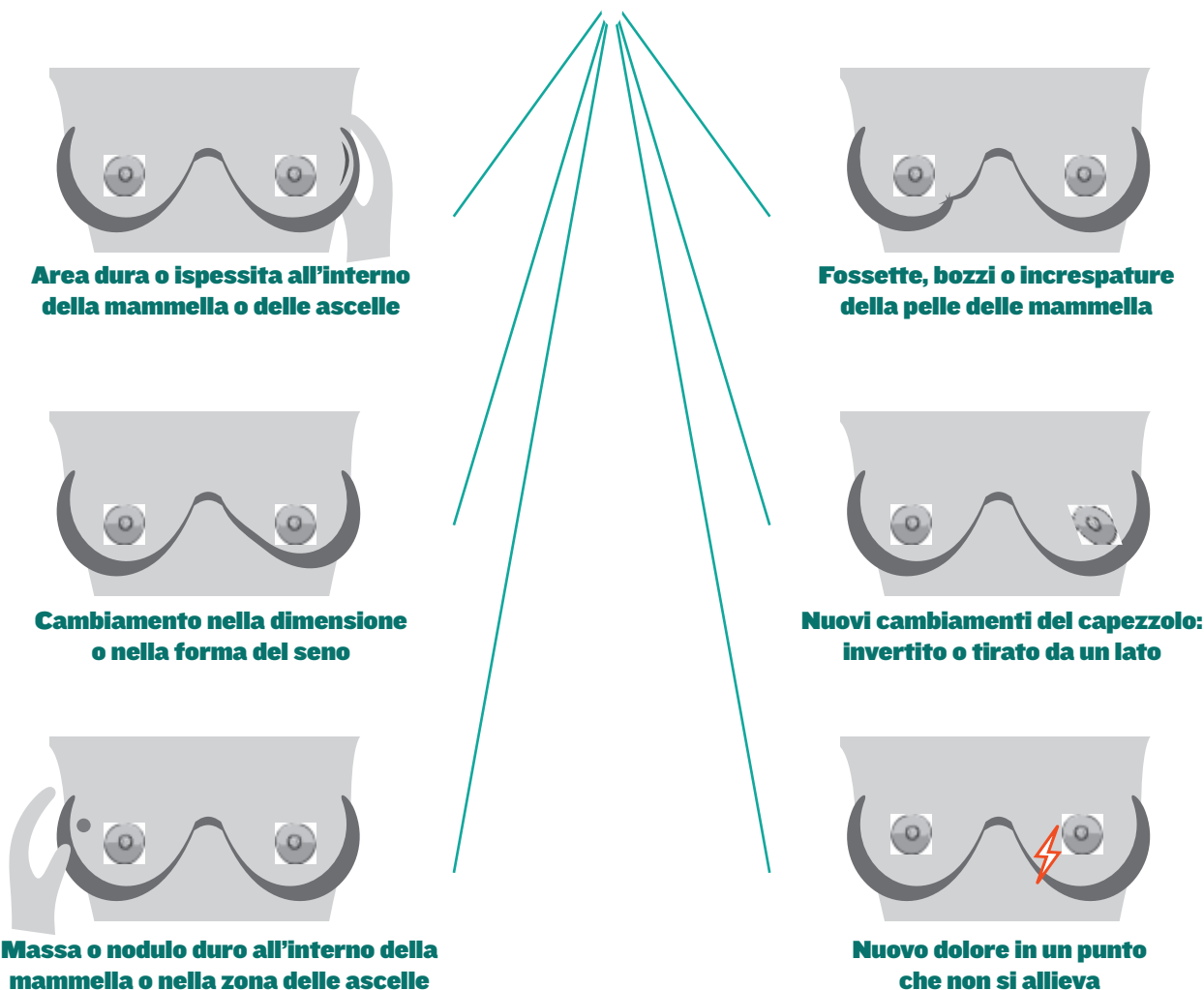


SEGNI DEL CARCINOMA LOBULARE DELLA MAMMELLA INVASIVO (ILC)

Il carcinoma lobulare della mammella è il secondo tipo cellulare più comune di carcinoma della mammella. L'ILC potrebbe non formare una massa, può essere più difficile averne percezione durante l'autopalpazione del seno ed è più difficile da vedere durante una mammografia.

Segnali i cambiamenti nel suo seno al suo medico. Se il suo corpo ha assistito a qualcuno di questi cambiamenti ma la mammografia è negativa, discuta ulteriori esami con il suo medico.



Altri cambiamenti da segnalare: calore o arrossamento, piaghe o alterazioni della pelle, secrezione dai capezzoli.
*Nella maggior parte dei casi, questi cambiamenti NON sono indice di carcinoma della mammella.
Potrebbero non essere presenti segni fisici di ILC.*

CONOSCERE IL CARCINOMA LOBULARE DELLA MAMMELLA:

<https://lobularbreastcancer.org>

 @LobularBCA

 Lobularbreastcanceralliance

