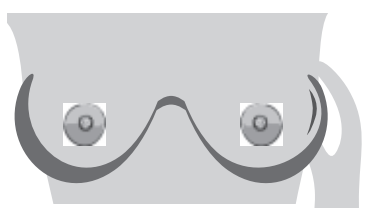


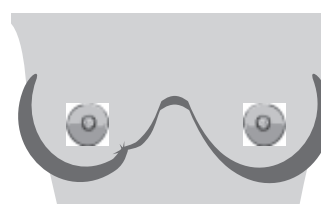
ΕΝΔΕΙΞΕΙΣ ΤΟΥ ΔΙΗΘΗΤΙΚΟΥ ΛΟΒΙΑΚΟΥ ΚΑΡΚΙΝΩΜΑΤΟΣ ΤΟΥ ΜΑΣΤΟΥ (ILC)

Ο λοβιακός καρκίνος του μαστού είναι ο δεύτερος πιο συχνός κυτταρικός τύπος καρκίνου του μαστού. Το διηθητικό λοβιακό καρκίνωμα μπορεί να μην σχηματίσει ένα εξόγκωμα, μπορεί να είναι πιο δύσκολο να γίνει αισθητό στην αυτοεξέταση του μαστού και πιο δύσκολο να φανεί σε μια μαστογραφία.

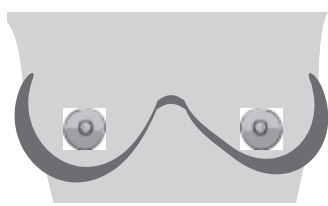
Αναφέρετε τις αλλαγές στο στήθος σας στον γιατρό σας. Αν έχετε οποιαδήποτε από αυτές τις αλλαγές, αλλά η μαστογραφία είναι αρνητική, συζητήστε πρόσθετη απεικόνιση με τον γιατρό σας.



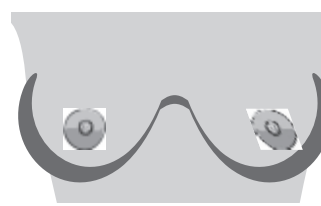
Σκληρή ή παχιά περιοχή στο εσωτερικό του μαστού ή της μασχάλης



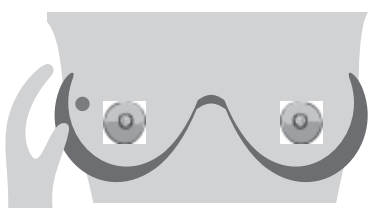
Λακκάκι, βαθούλωμα ή σούφρωμα του δέρματος ενός μαστού



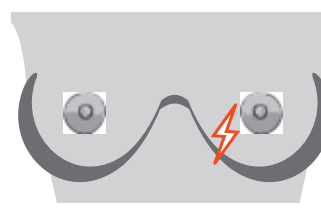
Αλλαγή στο μέγεθος ή το σχήμα ενός μαστού



Νέες αλλαγές θηλών - ανεστραμμένες ή που τραβάνε προς τη μία πλευρά



Εξόγκωμα ή σκληρός κόμπος μέσα στην περιοχή του μαστού ή της μασχάλης



Νέος πόνος σε ένα σημείο που δεν υποχωρεί

Άλλες αλλαγές που πρέπει να αναφερθούν:

Θερμότητα ή ερυθρότητα, πληγές ή αλλαγές στο δέρμα, έκκριση θηλής. Στις περισσότερες περιπτώσεις, αυτές οι αλλαγές ΔΕΝ είναι καρκίνος του μαστού. Μπορεί να μην υπάρχουν φυσικά σημάδια διηθητικού λοβιακού καρκινώματος.

ΜΑΘΕΤΕ ΓΙΑ ΤΟΝ ΛΟΒΙΑΚΟ ΚΑΡΚΙΝΟ ΤΟΥ ΜΑΣΤΟΥ:

<https://lobularbreastcancer.org>

 @LobularBCA

 Lobularbreastcanceralliance

