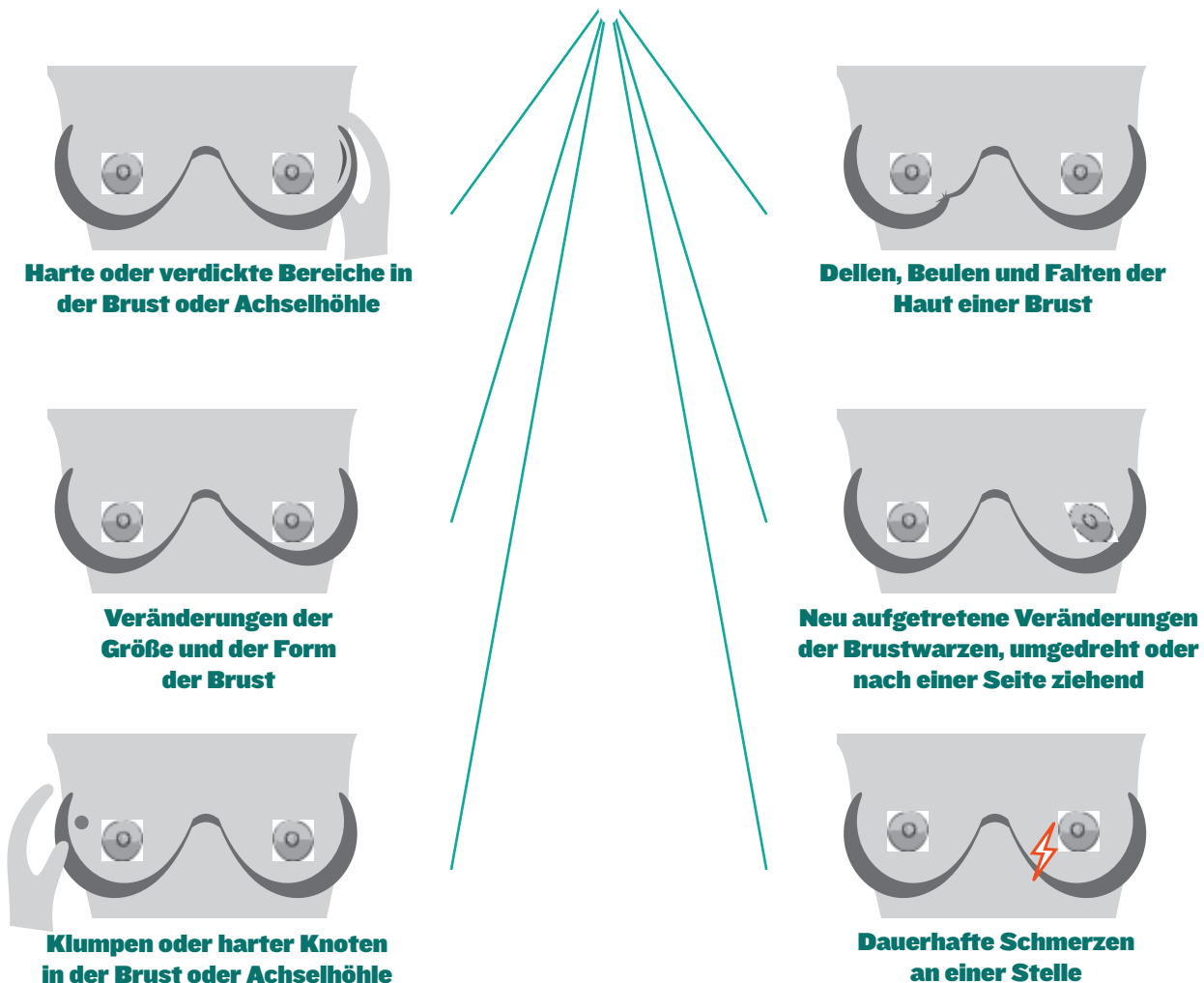


ANZEICHEN FÜR INVASIVEN LOBULÄREN BRUSTKREBS (ILC)

Lobulärer Brustkrebs ist der zweithäufigste zelluläre Typ von Brustkrebs. ILC bildet möglicherweise keine Knoten und ist bei der Selbstuntersuchung der Brust schwerer zu ertasten und bei einer Mammographie schwerer zu erkennen.

Teilen Sie Ihrer Ärztin oder Ihrem Arzt mit, wenn Sie die unten beschriebenen Veränderungen feststellen, obwohl die Mammographie negativ ist. Sprechen Sie mit Ihrer Ärztin oder Ihrem Arzt über zusätzliche Untersuchungen mit Bildgebung.



Andere Veränderungen, die Sie mitteilen sollten: wärme oder Rötung, Wunden oder Hautveränderungen, Ausfluss aus den Brustwarzen. In den meisten Fällen handelt es sich bei diesen Veränderungen NICHT um Brustkrebs. Möglicherweise treten bei ILC keine körperlichen Anzeichen auf.

ERFAHREN SIE MEHR ÜBER LOBULÄREN BRUSTKREBS:

<https://lobularbreastcancer.org>

 @LobularBCA

 Lobularbreastcanceralliance

